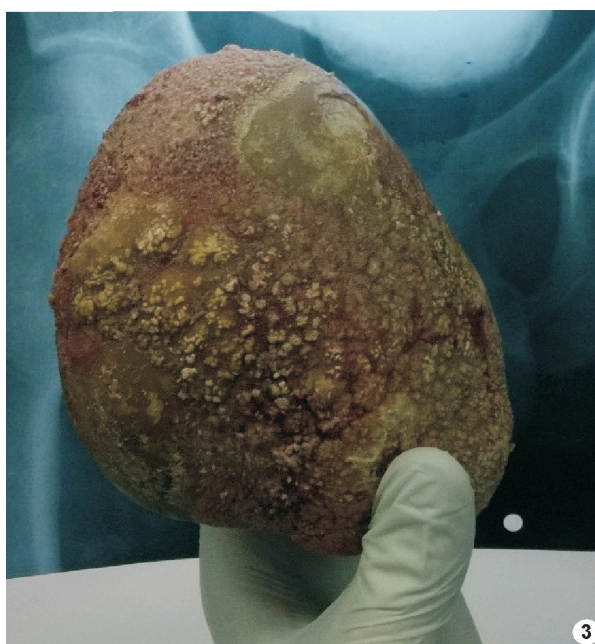
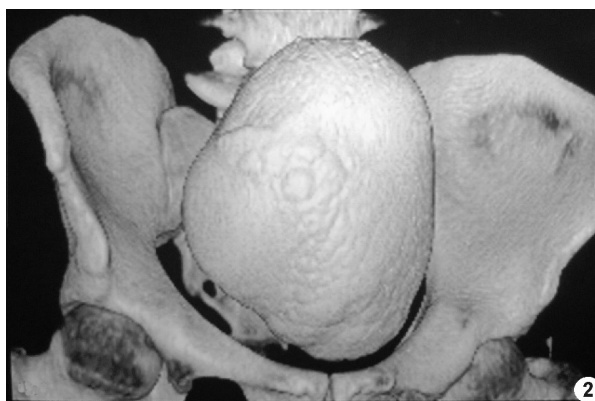
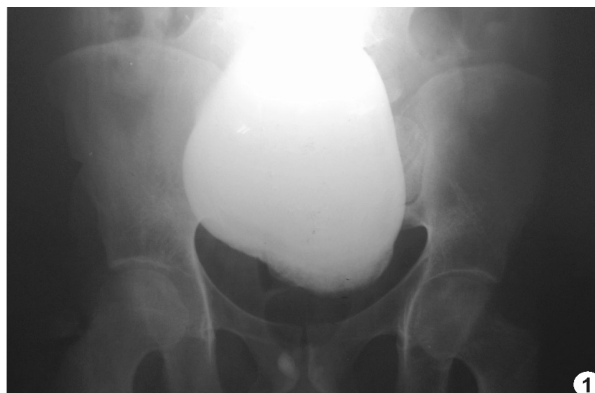Cálculo vesical gigante

Hombre de 32 años de edad, con antecedentes de mielo-meningocele, ampliación vesical y cisto-litotomía abierta, consultó por disuria y dolor en hipogastrio. En reiteradas oportunidades requirió atención por los mismos síntomas, se le indicaron diversos tratamientos sin resultado. Ingresó lúcido, hemodinámicamente estable y afebril. En el hipogastrio se palpaba tumoración dolorosa, no había signos de reacción peritoneal y la percusión lumbar era negativa. El análisis de sangre no aportó nada significativo. La radiografía de abdomen y pelvis evidenció imagen radiopaca de aproximadamente 15 cm en la zona vesical (Fig. 1). En la ecografía reno-vesical se observó imagen vesical endo-luminal de borde hiper-ecogénico con gran sombra acústica posterior. La tomografía de abdomen y pelvis con reconstrucción tridimensional mostró masa de densidad cálcica en la vejiga (Fig. 2). Se practicó laparotomía con extracción del cálculo (Fig. 3), con buena evolución clínica posterior.



Liucó Aimé Zubeldía Brenner, María Florencia Rizzi
Departamento de Medicina, Hospital de Clínicas
José de San Martín,
Universidad de Buenos Aires, Argentina
e-mail:liuco_87@hotmail.com