

ACV ISQUÉMICO DEBIDO A EMBOLIA PARADOJAL A TRAVÉS DE MALFORMACIÓN ARTERIOVENOSA PULMONAR EN PACIENTE JOVEN

MATÍAS J. ALET¹, HERNÁN BERTONI², SEBASTIÁN F. AMERISO¹

¹Centro Integral de Neurología Vascular, ²Terapia Endovascular e Intervencionismo Oncológico, FLENI, Buenos Aires, Argentina

Dirección postal: Matías J. Alet. FLENI, Montañeses 2325, 1428 Buenos Aires, Argentina

E-mail: malet@fleni.org.ar

Recibido: 4-X-2023

Aceptado: 9-XI-2023

Resumen

La embolia paradójal debido a una malformación arteriovenosa pulmonar (MAVP) aislada es una causa infrecuente de accidente cerebrovascular (ACV) isquémico. Las MAVP son conductos anómalos de alta circulación entre arterias y venas pulmonares, desviando sangre desoxigenada hacia la circulación sistémica y representan una fuente menos común de embolias paradójales, especialmente en personas jóvenes. La embolización endovascular es el tratamiento preferido para MAVP clínicamente significativas.

Presentamos el caso de una mujer de 34 años con ACV isquémico talámico izquierdo. Se detectó pasaje de burbujas “en cortina” en arterias cerebrales mediante Doppler transcraneal. En ecografía intracardiaca no se encontró foramen oval permeable, motivo por el cual se avanzó con realización de angiotomografía pulmonar, la cual confirmó la presencia de MAVP. La paciente recibió tratamiento endovascular exitoso.

Es esencial considerar la MAVP en el diagnóstico etiológico del ACV isquémico, especialmente en pacientes jóvenes con signos de comunicación anormal de derecha a izquierda. Se recomienda un seguimiento periódico mediante imágenes para evaluar la posible recurrencia o cambios en la MAVP, resaltando la importancia del manejo adecuado de estas malformaciones.

Palabras clave: ACV isquémico, paciente joven, embolia paradójal, malformación arteriovenosa pulmonar

Abstract

Ischemic stroke due to paradoxical embolism through pulmonary arteriovenous malformation in a young patient

Paradoxical embolism due to an isolated pulmonary arteriovenous malformation (PAVM) is a rare cause of ischemic stroke. PAVMs are abnormal high-flow connections between pulmonary arteries and veins, diverting deoxygenated blood into the systemic circulation and they represent a less common source of paradoxical embolisms, especially in young individuals. Endovascular embolization is the preferred treatment for clinically significant PAVMs.

We present the case of a 34-year-old woman with a left thalamic ischemic stroke. Severe contrast passage was detected in cerebral arteries through transcranial Doppler. Intracardiac ultrasound did not reveal a patent foramen ovale, prompting further investigation with pulmonary CT angiography, confirming the presence of PAVM. The patient underwent successful endovascular treatment.

It is essential to consider PAVM in the etiological diagnosis of ischemic stroke, especially in young patients with signs of abnormal right-to-left communication. Periodic follow-up imaging is recommended to assess potential recurrence or changes in PAVM, emphasizing the importance of appropriate management of these malformations.

Key words: ischemic stroke, young patient, paradoxical embolism, pulmonary arteriovenous malformation

La embolia paradójal debido a una malformación arteriovenosa pulmonar (MAVP) aislada es una causa poco común de accidente cerebrovascular (ACV) isquémico, y la mayoría ocurre en pacientes sin diagnóstico previo de dicha malformación. Presentamos el caso de una mujer de 34 años con ACV isquémico embólico asociado a MAVP, para destacar la importancia de su sospecha, fisiopatología, algoritmo diagnóstico y manejo terapéutico.

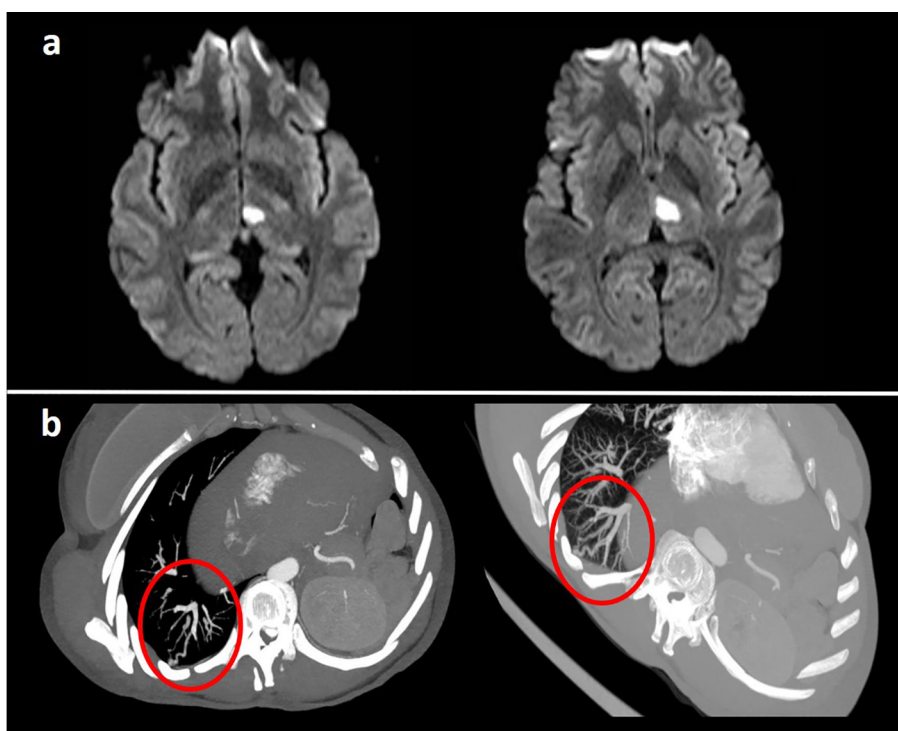
Caso clínico

Mujer de 34 años. Antecedente de tumor benigno en glándula salival submaxilar derecha y múltiples fibroadenomas mamarios. Tabaquista leve. Consultó a guardia por presentar de forma súbita diplopía, alteración en la coordinación del miembro superior derecho, bradilalia y anomias aisladas. Al ingreso se constató mejoría del cuadro neurológico con examen normal. Presión arterial y glucemia normales.

Se realizó RM de encéfalo que evidenció imagen restrictiva en secuencia de difusión a nivel talámico izquierdo (Fig. 1). Se decidió internación en Unidad Cerebrovascular para monitoreo, estudios de pesquisa y tratamiento. Laboratorio general, eritrosedimentación, proteína C reactiva, subunidad beta de hCG, VIH, VDRL, colagenograma y análisis toxicológico en orina dentro de la normalidad. Trombofilias adquiridas y genéticas negativas. Angiotomografía de vasos intra y extracraneanos, con origen embrionario fetal de arteria cerebral posterior izquierda, sin otros hallazgos de relevancia. Telemetría de 72 horas sin evidencia de arritmias cardíacas.

Considerando posible embolia paradójal, se realizó Doppler venoso de cuatro miembros sin trombosis, Doppler transcraneano con contraste con pasaje espontáneo de burbujas "en cortina" en ambas arterias silvianas y un ecocardiograma transtorácico con contraste (ETT-c) que informó cortocircuito de derecha izquierda con pasaje moderado espontáneo antes del segundo latido cardíaco. Se interpretó como ACV asociado a probable

Figura 1 | a. Resonancia magnética de encéfalo, secuencia difusión. Imagen restrictiva en topografía del tálamo medial izquierda correspondiente a evento vascular isquémico en estadio agudo/subagudo. b. Angiotomografía computada de tórax con contraste endovenoso. En el segmento posterior del lóbulo inferior derecho se reconocen estructuras vasculares serpiginosas discretamente dilatadas con vaso aferente y eferente provenientes de ramos inter-segmentarios postero-basales, compatible con malformación arteriovenosa pulmonar (imagen marcada con círculo rojo)



FOP e inició tratamiento con doble antiagregación y estatinas. Durante el procedimiento previo al cierre de FOP, se realizó ecocardiograma intracardiaco sin evidencia de comunicación interauricular ni cortocircuito derecha-izquierda intracardiaco.

Se decidió completar la evaluación con angioTC pulmonar evidenciando MAV en segmento posterior del lóbulo pulmonar inferior derecho (Fig. 2). En la angiografía digital pulmonar se confirmó MAV de alto flujo. Se realizó cateterismo selectivo de la aferencia arterial y se ocluyó en forma completa con un dispositivo endovascular, preservando las arterias normales (Fig. 3).

En el seguimiento se realizó evaluación clínica, ginecológica, oncológica y reumatológica sin hallazgos relevantes. La paciente no cumplía con ninguno de los criterios diagnósticos de Curaçao para telangiectasia hemorrágica hereditaria (síndrome Rendu-Osler-Weber), es decir, epistaxis recurrente, telangiectasias cutáneas/mucosas y múltiple afectación visceral, ni contaba con antecedente de familiar de primer grado con la enfermedad. Igualmente, se decidió realizar estudio genético con panel de telangiectasia hemorrágica hereditaria (genes: *ACVRL1*, *ENG*, *EPHB4*, *GDF2*, *RASA1* y *SMAD4*), con resul-

tado negativo. Se interpretó el hallazgo como MAVP esporádica. Actualmente la paciente evoluciona clínica y neurológicamente estable.

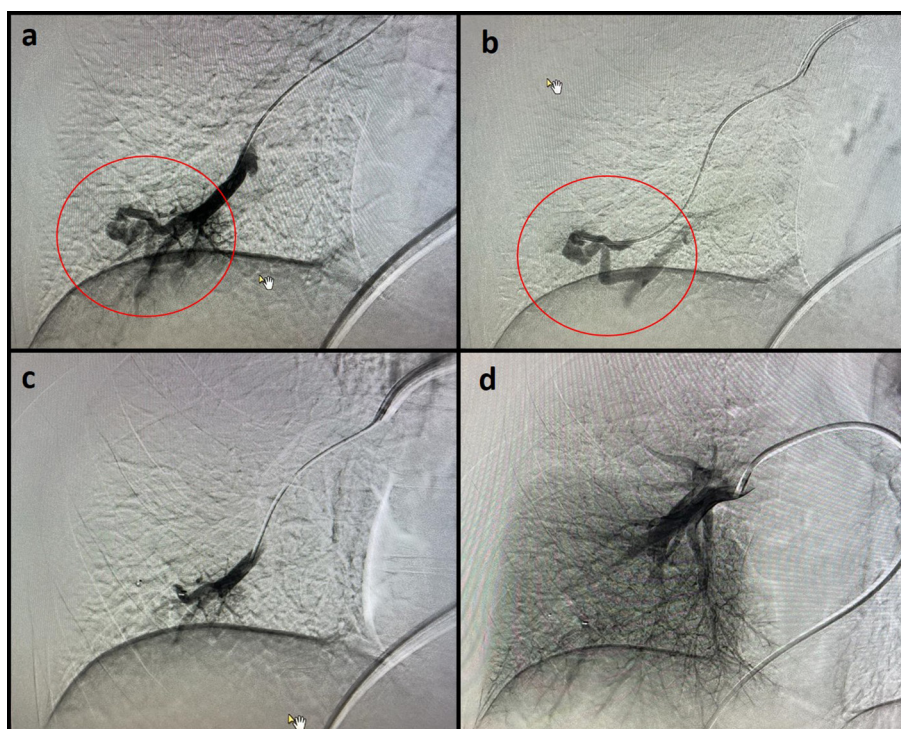
Se obtuvo la firma del consentimiento informado por parte de la paciente, autorizando la publicación, reproducción y divulgación del caso clínico.

Discusión

La embolia paradójal es una causa conocida de ACV isquémico que ocurre cuando los émbolos trombóticos de origen venoso ocluyen la circulación cerebral después de eludir el sistema de filtración de los capilares pulmonares y acceden a la circulación arterial a través de un conducto anormal¹. Si bien la mayoría de las embolias paradójales se atribuyen a FOP, las MAVP son otra fuente menos común de comunicación derecha a izquierda que contribuye al riesgo de ACV en personas jóvenes².

Las MAVP son conductos patológicos de baja resistencia y alto flujo entre una arteria y una vena pulmonar sin capilares intermediarios. El resultado de esta comunicación “de derecha

Figura 2 | Angiografía digital. a y b. Angiografía selectiva a nivel de la arteria pulmonar derecha, evidenciando la presencia de una malformación arteriovenosa de alto flujo localizada en el segmento posterior del lóbulo inferior (estructura marcada con un círculo rojo). c. Realización de tratamiento endovascular y oclusión de la malformación. d. Imagen control final donde se evidencia oclusión completa con preservación de arterias normales



a izquierda” dirige una proporción del retorno venoso desde la circulación pulmonar derecha hacia la circulación sistémica izquierda. Fundamentalmente, las MAVP permiten que una parte del volumen sistólico del ventrículo derecho (sangre desoxigenada) evite el intercambio de gases y el procesamiento en la red capilar pulmonar, lo que resulta en hipoxemia. En nuestro caso, al ser una MAVP aislada, la paciente siempre presentó normoxemia. Además, la incapacidad para filtrar trombos venosos, bacterias y otros materiales vasoactivos puede provocar un ACV isquémico o un absceso cerebral. A diferencia de las comunicaciones anormales a través del septo auricular cardíaco, donde el flujo de “derecha a izquierda” es solo intermitente, las MAVP proporcionan una comunicación continua de sangre hasta que se interrumpe mediante algún tratamiento^{2,3}.

Las MAVP pueden ser esporádicas, pero ocurren con mayor frecuencia (80%) en el contexto de displasias vasculares multisistémicas, como la telangiectasia hemorrágica hereditaria (THH). En análisis poblacionales de TC de tórax se estima una prevalencia de MAVP de 1 de cada 2630 personas³.

La mayoría de los pacientes con MAVP permanecen asintomáticos a lo largo de su vida, pero alrededor del 30% presentan complicaciones relacionadas con el sistema nervioso central, como convulsiones, migrañas, abscesos cerebrales, ataques isquémicos transitorios (AIT) y ACV². El riesgo de embolia paradójica puede depender de la perfusión de la MAVP y del grado de pasaje de burbujas en el ETT-c. Los grados de pasaje moderados y graves se asocian con aumento del riesgo relativo de 4.78 y 10.4, respectivamente, para el desarrollo de ACV/AIT o absceso, en comparación con el grado leve, que no presenta un riesgo aumentado⁴. La mayoría de los pacientes con pasaje moderado (grado 2, pasaje de 10 a 25 burbujas) a grave (grado 3, pasaje mayor a 25 burbujas) en el ETT-c tienen MAVP evidentes en la TC y son factibles de embolización. Nuestra paciente presentaba un pasaje moderado a grave y se sometió a una embolización selectiva de la malformación hallada.

Estudios observacionales sugieren que al menos el 25% de los pacientes no tratados con MAVP sufrirán un ACV isquémico, por lo que es

importante diagnosticar y tratar definitivamente las malformaciones susceptibles de terapia endovascular⁵. En la embolización, los *plugs* endovasculares son preferidos sobre los *coils* debido a múltiples ventajas, como reducción del tiempo del procedimiento, menor exposición a la radiación y menor riesgo de ocluir vasos que suministran sangre al pulmón sano⁶. Además, la probabilidad de recanalización de las MAVP es menor en el seguimiento a largo plazo. Después de la oclusión exitosa de las arterias de alimentación, la MAVP deja de reclutar suministro vascular de arterias cercanas. La remodelación conduce a la regresión de la MAVP, con el retorno de los vasos de alimentación y drenaje a su tamaño normal, y el riesgo de ACV isquémico se reduce después de la terapia. La exéresis local, lobectomía o neumonectomía se reservan para pacientes que no son candidatos para la embolización⁷.

Debido al riesgo de complicaciones neurológicas en pacientes con MAVP, tanto aislada como asociada a THH, se justifica un seguimiento frecuente después de la embolización, ya que las MAVP pueden recurrir o cambiar de tamaño con el tiempo⁸. En pacientes con MAVP tratadas, el ETT-c puede dar falsos positivos y no debe utilizarse para el seguimiento; y no hay evidencia suficiente para recomendar seguimiento con Doppler transcraneano con contraste. Las pautas actuales recomiendan repetir TC pulmonares 6-12 meses después de la embolización y luego cada 3 años⁹. Para aquellos que ya han sufrido un ACV debido a una MAVP, y no se someten a embolización, puede considerarse la anticoagulación a largo plazo para la prevención secundaria, aunque la evidencia que respalda esta postura es escasa¹⁰.

Este caso resalta la necesidad de considerar la MAVP en el diagnóstico diferencial de ACV isquémico, especialmente en personas jóvenes con evidencia de comunicación derecha a izquierda en estudios diagnósticos. La embolización es el tratamiento definitivo para las MAVP clínicamente significativas o aquellas con una fisiología de flujo de alto riesgo. Las pautas actuales sugieren que los pacientes con MAVP tratadas sean seguidos con estudios de imágenes con intervalos de 3 años.

Conflicto de intereses: Ninguno para declarar

Bibliografía

1. Kim JS, Thijs V, Yudi M, et al. Establishment of the Heart and Brain Team for Patent Foramen Ovale Closure in Stroke Patients: An Expert Opinion. *J Stroke* 2022; 24: 345-51.
2. Cappa R, Du J, Carrera JF, Berthaud JV, Southerland AM. Ischemic Stroke Secondary to Paradoxical Embolism Through a Pulmonary Arteriovenous Malformation: Case Report and Review of the Literature. *J Stroke Cerebrovasc Dis* 2018; 27: e125-7.
3. Nakayama M, Nawa T, Chonan T, et al. Prevalence of Pulmonary Arteriovenous Malformations as Estimated by Low-Dose Thoracic CT Screening. *Intern Med* 2012; 51: 1677-81.
4. Velthuis S, Buscarini E, van Gent MWF, et al. Grade of pulmonary right-to-left shunt on contrast echocardiography and cerebral complications: a striking association. *Chest* 2013; 144:542-8.
5. Shovlin CL, Jackson JE, Bamford KB, et al. Primary determinants of ischaemic stroke/brain abscess risks are independent of severity of pulmonary arteriovenous malformations in hereditary haemorrhagic telangiectasia. *Thorax* 2008; 63:259-66.
6. Abdel-Aal AK, Saddekni S, Underwood E, Oser RF, Vattoth S. Innumerable bilateral pulmonary arteriovenous malformations: percutaneous transcatheter embolization using Amplatzer vascular plug. *Vasc Endovascular Surg* 2012; 46:475-9.
7. Cartin-Ceba R, Swanson KL, Krowka MJ. Pulmonary arteriovenous malformations. *Chest* 2013; 144:1033-44.
8. Topiwala KK, Patel SD, Saver JL, Streib CD, Shovlin CL. Ischemic Stroke and Pulmonary Arteriovenous Malformations: A Review. *Neurology* 2022; 98:188-98.
9. Faughnan ME, Palda VA, Garcia-Tsao G, et al. International guidelines for the diagnosis and management of hereditary haemorrhagic telangiectasia. *J Med Genet* 2011; 48:73-87.
10. Anticoli S, Pezzella FR, Siniscalchi A, et al. Pulmonary arteriovenous malformation as a cause of embolic stroke: case report and review of the literature. *Interv Neurol* 2015; 3:27-30.