

CASUÍSTICA**PRIMER CASO DE INFECCIÓN POR ADENOVIRUS DESPUÉS DE UN TRASPLANTE DE RIÑÓN EN ECUADOR***FIRST CASE OF INFECTION DUE TO ADENOVIRUS AFTER A KIDNEY TRANSPLANT IN ECUADOR*

Norlys Fontalvo¹, Harold Álvarez¹, Washington Osorio², David Garrido²

1) Instituto Superior de Investigación y Posgrado, Universidad Central del Ecuador, Quito, Ecuador

2) Hospital de Especialidades de las Fuerzas Armadas N° 1, Quito, Ecuador

Rev Nefrol Dial Traspl. 2019; 39 (3): 198-201

CASO CLÍNICO

Paciente femenina de 40 años de edad, con antecedentes de hipertensión arterial, lupus eritematoso sistémico y enfermedad renal crónica desde el año 2008, secundario a nefropatía lúpica, en diálisis peritoneal desde marzo de 2017.

En octubre 27 de 2018 recibe trasplante renal de donante cadavérico, tratamiento inmunosupresor de inducción a base de rituximab y metilprednisolona, presentando función inmediata del injerto y diuresis espontánea sin necesidad de terapia de sustitución renal. Por antecedente de infección de tracto urinario del donante, recibe tratamiento antibiótico con ceftriaxona, 1gr intravenoso cada 12 hs. Al día 5 post-trasplante se recibe cultivo de orina que reporta crecimiento mayor a 10^5 UFC Escherichia Coli BLEE, por lo que se inicia terapia dirigida con Imipenem 250 mg intravenoso cada 12 hs. por 7 días.

Al día 9 posterior al trasplante y por no descenso de azoados (creatinina sérica oscila en 5.5 mg/dl), se realiza biopsia percutánea de injerto renal guiada por ecografía, cuyo resultado reporta rechazo celular agudo, el cual se trata con corticoterapia y Rituximab. A los 18 días post-trasplante se da el alta con creatinina sérica de

3.17 mg/dl y tratamiento inmunosupresor de mantenimiento con Prednisona 20 mg/día, tacrolimus 4 mg/día y Everolimus 3 mg/día; asimismo, se le prescribe Valganciclovir como profilaxis.

La paciente evoluciona sin síntomas, con valores de creatinina sérica en torno a 2.4 mg/dl; en pruebas de laboratorio destaca anemia y linfopenia, sin otras anomalías hematológicas; en examen de orina presenta hematuria y proteinuria. Otras pruebas solicitadas son PCR en suero de citomegalovirus y poliomavirus, siendo ambas negativas.

A los 70 días del trasplante, 4 de enero de 2019, por incremento de la proteinuria hasta 1.2 g/día sin deterioro de la función renal, se amplían pruebas para diagnóstico de infección viral con resultado de PCR para adenovirus de 4.920 copias (negativo menos de 10 copias) y exámenes que reportaron leucocitos $2.23 \times 10^6/L$, linfocitos $0.89 \times 10^6/L$, neutrófilos $1,08 \times 10^6/L$, hemoglobina 7.0 g/dl, hematocrito 21.2%. Se reduce dosis de inmunosupresores e ingresa para iniciar tratamiento con inmunoglobulina (0.5 gr/kg), dos dosis, previa realización de nueva biopsia de injerto renal, la cual reportó nefritis tubulointersticial viral. (**Figuras 1-A y 1-B**)

Figura 1-A. Tinción hematoxilina eosina, infiltrado linfoplasmocitario a nivel del intersticio.

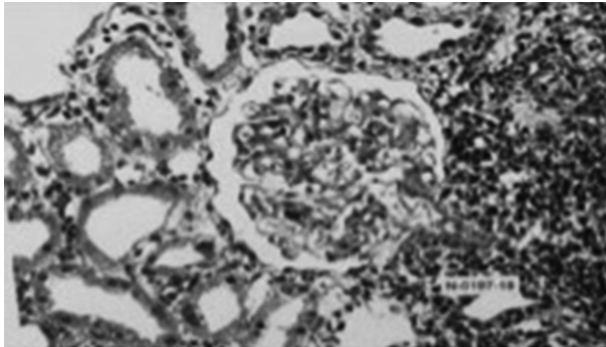
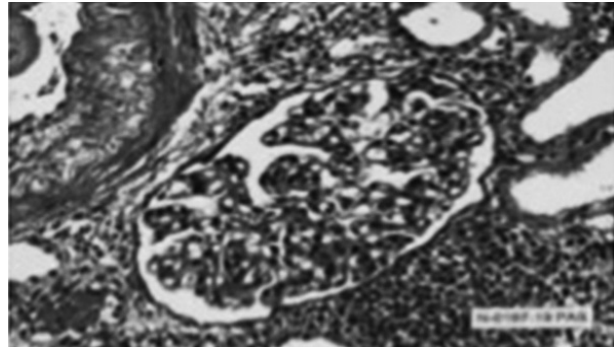


Figura 1-B. Tinción PASS infiltrado linfocitario periglomerular con áreas de edema tubular con tendencia a formar granulomas



Incidentalmente se evidencia colección perirrenal filiada a linfocelo, para lo cual se realiza ventana peritoneal sin complicaciones durante la hospitalización, se logra drenar el líquido de linfocelo y la paciente es dada de alta a los 9 días de haberse internado.

Al mes de recibir tratamiento en consulta externa, paciente asintomática evidencia en exámenes de laboratorio creatinina sérica 1.64 mg/dl y PCR para adenovirus indetectable.

DISCUSIÓN

Las infecciones virales predominan en el primer año post-trasplante cuando la inmunosupresión alcanza su máximo estado. La infección por adenovirus en la población trasplantada es poco frecuente, y la sintomatología puede ser muy sutil; la cistitis hemorrágica es la manifestación predominante.⁽¹⁻²⁾

A nuestra paciente se le diagnostica una infección por adenovirus a los 70 días de trasplantada. La hematuria y proteinuria fueron los hallazgos iniciales y permanentemente evidenciados en consulta, que posteriormente empeoraron.

La enfermedad por adenovirus está estudiada ampliamente en receptores de trasplante hematopoyéticos, con incidencias que oscilan desde el 3% al 47%.⁽⁵⁾ Se han reportado síndromes clínicos como neumonía, colitis, hepatitis, cistitis hemorrágica y encefalitis. La enfermedad es frecuentemente diseminada y

su mortalidad puede llegar cerca del 26%.⁽³⁾ El adenovirus es un patógeno que se presenta rara vez en los receptores de órganos sólidos. En los receptores de trasplante renal, la manifestación clínica más frecuente es la cistitis hemorrágica. Una revisión reciente de la literatura reveló 37 casos reportados, 36 de los cuales ocurrieron dentro del año posterior al trasplante. Treinta y cuatro pacientes recibieron altas dosis de esteroides para el tratamiento de los síntomas de rechazo agudo, 4 pacientes recibieron medicamentos antivirales. La enfermedad fue leve y autolimitada en todos y ningún paciente requirió diálisis. Hubo retorno de la creatinina cerca de la línea base en todos los pacientes.⁽⁴⁾ Las biopsias de aloinjerto se han realizado en una minoría de casos de infección por adenovirus, el hallazgo habitual es la infiltración de linfocitos no específicos o partículas similares a virus en microscopía electrónica.⁽⁸⁾ Han habido casos raros de nefritis tubulointersticial necrotizante.⁽⁵⁾ El tratamiento en estos casos varió desde la inmunoglobulina intravenosa (IgIV) hasta la reducción de la inmunosupresión.⁽⁶⁾ A pesar de los cambios observados en las biopsias renales, llama la atención la recuperación total de la funcionalidad del injerto renal posterior al tratamiento.

La decisión sobre el tratamiento se basa en gran medida en la experiencia con infecciones virales graves en otros grupos inmunodeprimidos, sobre todo en aquellos

pacientes sometidos a trasplante diferente al renal.⁽⁷⁾ Las tres estrategias de tratamiento utilizadas en este grupo de pacientes son la reducción de la inmunosupresión, la administración de IgIV y la terapia antiviral.⁽⁸⁾

Para los receptores de trasplante renal con infección por adenovirus, la reducción de la inmunosupresión se ha asociado con el aclaramiento viral, con lo cual se presenta una rápida normalización de la función del injerto. Sin embargo, se ha observado disfunción progresiva del injerto y un deterioro clínico, a pesar de una reducción de más del 50% en la inmunosupresión, lo que sugiere que esta estrategia por sí sola es suficiente para controlar la enfermedad.⁽⁹⁾

Existe evidencia que la inmunoglobulina intravenosa (IgIV) es eficaz en la prevención y el tratamiento de la enfermedad por citomegalovirus, puede tener un papel en el tratamiento de la nefropatía por BK y también en el rechazo.⁽¹⁰⁾ Se desconoce si su eficacia es la consecuencia de permitir una reducción de la inmunosupresión mayor a la que se produce solamente con la disminución de inmunosupresores o debido a la actividad antiviral. Existe poca documentación sobre el uso de IgIV como único tratamiento para el adenovirus.⁽¹¹⁾ Dados los fundamentos teóricos y un buen perfil de seguridad, administramos IgIV a nuestra paciente utilizando un régimen de dosificación similar al prescrito para la nefropatía BK.

CONCLUSIONES

En conclusión, la infección por adenovirus en pacientes trasplantados renales es una entidad rara, que debe sospecharse ante la presencia de hematuria y la alteración de funcionalidad renal. Su tratamiento se basa en la disminución de inmunosupresión e inmunoglobulina intravenosa. La sospecha de esta patología permite dar tratamiento oportuno, el cual ha demostrado ser eficaz en la negativización de la carga viral en sangre y la normalización de la función del injerto.

Conflicto de intereses: Los autores declaran no poseer ningún interés comercial o asociativo que presente un conflicto de intereses con el trabajo presentado.

BIBLIOGRAFÍA

- 1) Dawood US, Nelson A, Wu D, Otto S, Russ GR. Disseminated adenovirus infection in kidney transplant recipient. *Nephrology (Carlton)*. 2014;19(Suppl 1):10-3.
- 2) Florescu MC, Miles CD, Florescu DF. What do we know about adenovirus in renal transplantation? *Nephrol Dial Transplant*. 2013;28(8):2003-10.
- 3) Parasuraman R, Zhang PL, Samarapungavan D, Rocher L, Koffron A. Severe necrotizing adenovirus tubulointerstitial nephritis in a kidney transplant recipient. *Case Rep Transplant*. 2013;2013:969186.
- 4) Taniguchi K, Yoshihara S, Tamaki H, Fujimoto T, Ikegame K, Kaida K, et al. Incidence and treatment strategy for disseminated adenovirus disease after haploidentical stem cell transplantation. *Ann Hematol*. 2012;91(8):1305-12.
- 5) Florescu DF, Hoffman JA; AST Infectious Diseases Community of Practice. Adenovirus in solid organ transplantation. *Am J Transplant*. 2013;13(Suppl 4):206-11.
- 6) Storsley L, Gibson IW. Adenovirus interstitial nephritis and rejection in an allograft. *J Am Soc Nephrol*. 2011;22(8):1423-7.
- 7) Keddis M, Leung N, Herrmann S, El-Zoghby Z, Sethi S. Adenovirus-induced interstitial nephritis following umbilical cord blood transplant for chronic lymphocytic leukemia. *Am J Kidney Dis*. 2012;59(6):886-90.
- 8) Sujeet K, Vasudev B, Desai P, Bellizzi J, Novoa-Takara L, He C, et al. Acute kidney injury requiring dialysis secondary to adenovirus nephritis in renal transplant recipient. *Transpl Infect Dis*. 2011;13(2):174-7.
- 9) Ison MG, Green M; AST Infectious Diseases Community of Practice. Adenovirus in solid organ transplant recipients. *Am J Transplant*. 2009;9(Suppl 4):S161-5.
- 10) Painter W, Robertson A, Trost LC, Godkin S, Lampert B, Painter G. First pharmacokinetic and safety study in humans of the novel lipid antiviral conjugate

CMX001, a broad-spectrum oral drug active against double-stranded DNA viruses. *Antimicrob Agents Chemother.* 2012;56(5):2726-34.

11) Florescu DE, Pergam SA, Neely MN, Qiu F, Johnston

C, Way S, et al. Safety and efficacy of CMX001 as salvage therapy for severe adenovirus infections in immunocompromised patients. *Biol Blood Marrow Transplant.* 2012;18(5):731-8.

Recibido en su forma original: 21 de mayo de 2019

En su forma en corregida: 3 de junio de 2019

Aceptación final: 7 de junio de 2019

Dra. Norlys Fontalvo

Instituto Superior de Investigación y Posgrado, Universidad Central del Ecuador, Quito, Ecuador

e-mail: norlys_fontalvo@hotmail.com