

Previamente, otros autores como Ishiara o Yamada habían encontrado resultados diferentes. Sin embargo, en esos casos la calibración inicial del esCCO se había realizado a partir del valor de volumen minuto cardíaco aportado por termodilución, y no por el algoritmo de exclusión automática con los datos obtenidos de la tendencia hemodinámica del paciente.

Posteriormente, fue desarrollado un nuevo algoritmo para lograr realizar la calibración del equipo a partir de datos obtenidos del paciente. La característica más atractiva de la utilización de este método no invasivo es precisamente que no requiere de la instrumentación del paciente, pero si los datos aportados por ese algoritmo de calibración no son comparables con los del swan ganz, el método perdería todo su atractivo.

Recientemente, Takashi halló un error de $-0,4 \pm 1,1$ litros/minuto en pacientes de trasplante renal, aun cuando la calibración del aparato se había realizado con el algoritmo de calibración junto con los datos del paciente y no a partir de los datos aportados por CAP.

Por el contrario, otros autores han concluido que, si bien las características no invasivas de esta nueva tecnología y la posibilidad de medir el gasto cardíaco en forma continua la hacen atractiva al utilizar los algoritmos actuales, el grado de error es demasiado grande; lo cual cuestiona su utilidad del método para la toma de decisiones.

Critchley y Critchley habían estipulado previamente que, para que un método mínimamente invasivo fuera aceptable, debería tener un error menor del 30%; sin embargo, ese límite resulta demasiado amplio, ya que si se le suma el error intrínseco del Swan Ganz aumentaría hasta un 45%.

Es interesante, además, resaltar la posible influencia de las resistencias vasculares sistémicas en las mediciones del esCCO como ha sido señalado por otros autores con anterioridad; sin embargo, esto no es completamente entendido y se desconoce su verdadero rol.

Otro factor que tener en cuenta es la utilización de vasopresores en nuestra población. El uso de noradrenalina ha sido descrito como uno de los elementos que interfieren en la señal del índice de variabilidad pletismográfica; en nuestro trabajo la correlación mejoró significativamente en pacientes sin noradrenalina respecto a aquellos que recibían vasopresores (R^2 de 0,3 vs. 0,02) (Figura 2).

La limitación principal de nuestro trabajo es el pequeño número de pacientes. Por otro lado, la mayoría eran pacientes que cursaban un posoperatorio de trasplante hepático, en estos pacientes, los cambios en la hemodinamia sistémica y en las resistencias vasculares de los diferentes territorios luego de la cirugía podrían impactar en el gasto cardíaco.

A pesar de ello, podemos decir, sin lugar a dudas, que en esta población el es CCO no logró determinar los valores de gasto cardíaco.

Declaración de conflicto de intereses

Los autores declaran que no poseen conflicto de intereses. (Véanse formularios de conflicto de intereses de los autores en la web / Material suplementario).

**María Cecilia González, Ariel Dogliotti,
Arnaldo Dubin, Carlos Lovesio**
e-mail:ceciliagonzalez83@yahoo.com.ar

REV ARGENT CARDIOL 2019;87:239-240. <http://dx.doi.org/10.7775/rac.es.v87.i3.13360>

BIBLIOGRAFÍA

1. Sugo Y, Ukawa T. A novel continuous cardiac output monitor based on pulse wave transit time. *Conf Proc IEEE Eng Med Biol Soc* 2010;10:2853-6. <http://doi.org/bv64r8>
2. Ishihara H, Okawa H. New non-invasive continuous cardiac output trend solely utilizing routine cardiovascular monitors. *J Clin Monit* 2004;18:313-20. <http://doi.org/fvx9mf>
3. Ishihara H, Sugo Y, Tsutsui M, Yamada T, Sato T, Akazawa T, et al. The ability of a new continuous cardiac output monitor to measure trends in cardiac output following implementation of a patient information calibration and an automated exclusion algorithm. *J Clin Monit Comput* 2012;26:46571. <http://doi.org/f4dvc6>
4. Biais M, Cottenceau V, Petit L, Masson F, Cochard JF, Sztark F. Impact of norepinephrine on the relationship between pleth variability index and pulse pressure variations in ICU adult patients. *Crit Care* 2011;15:R168. <http://doi.org/fkqhw3>

Taquicardia ventricular polimorfa y QT prolongado asociado a tratamiento con Claritromicina

Mujer de 73 años, alérgica a penicilina, ex tabaquista, con antecedentes de HTA, EPOC, FA paroxística anticoagulada, colocación de MCP VVI-r en el último año por síncope cardiogénico en el contexto de síndrome taquicardia-bradicardia.

Es hospitalizada por EAP hipertensivo, con adecuada respuesta a tratamiento diurético y vasodilatador EV. A su vez presentó cuadro clínico compatible con EPOC reagudizado, por el cual se inició tratamiento con claritromicina EV a la dosis de 500 mg cada 12 horas. ECG ingreso: Ritmo sinusal, FC 75, AQRS entre -30° y -60° , P de 80 PR de 160, QRS de 160, QTc 391, imagen de bloqueo completo de rama izquierda.

72 horas luego del ingreso desarrolla múltiples episodios de Taquicardia Ventricular Polimorfa No Sostenida, con descompensación hemodinámica, manifestada con presíncope. (Figura 1) En ECG de superficie se evidencia ritmo de MCP que alterna con ritmo propio sinusal con imagen de bloqueo completo de rama izquierda a una FC de 75 lpm, EV polimorfos con fenómeno de R sobre T, y fenómenos de fusión y pseudofusión, prolongación de QT, con un QTc de 671. (Figura 2)

Se decide suspender claritromicina; 10 horas después normaliza el QT y desaparecen los episodios de TVPNS, los cuales no repite durante toda la internación, presentando al alta electrocardiograma en ritmo

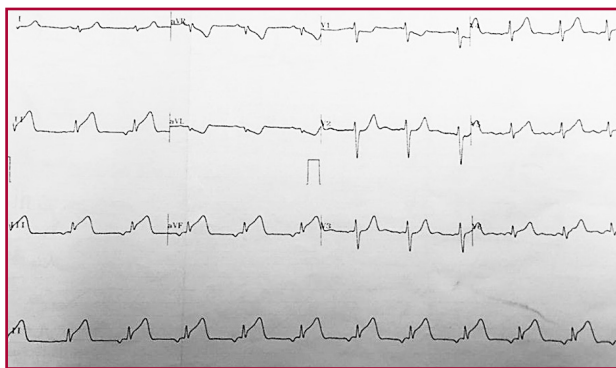


Fig. 1. Electrocardiograma tomado a las 3 horas de inicio del dolor torácico, donde se evidencia un ritmo auricular bajo y corriente de lesión subepicárdica en pared inferior

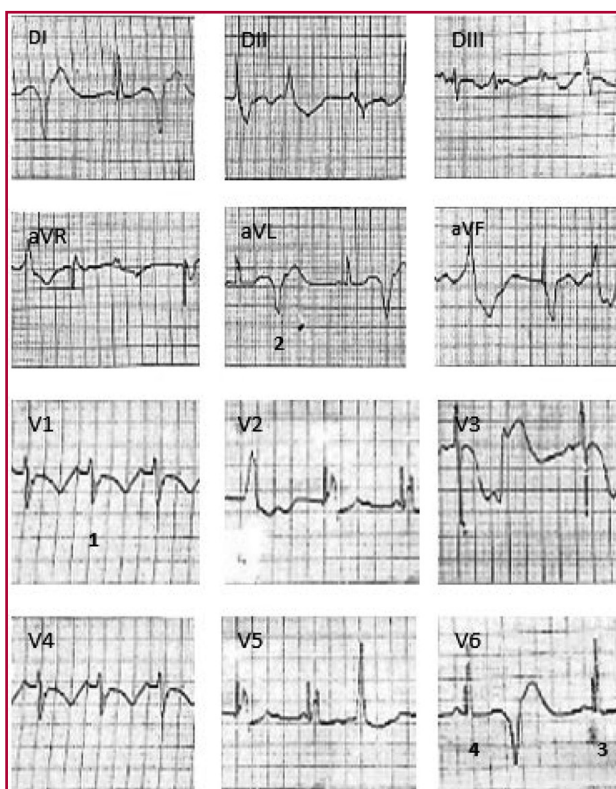


Fig. 2. ECG que muestra ritmo MCP que alterna con ritmo propio sinusal (1), con imagen de bloqueo completo de rama izquierda, a una FC de 75 lpm, EV polimorfos con fenómeno de R sobre T (2), fenómenos de fusión (3), pseudofusión (4) y prolongación del QT (QTc de 671)

de Fibrilación Auricular, FC de 130 lpm, QRS 140 ms AQRS entre -30° y -60° , QT 360 ms.

La Taquicardia ventricular polimorfa puede ocurrir en presencia de una prolongación del intervalo QT, ya sea por causas congénitas o adquiridas. Es comúnmente inducida por drogas antiarrítmicas que prolongan la repolarización ventricular.

Diversos agentes farmacológicos pueden producir marcada prolongación del intervalo QT. Entre éstos se

encuentran los antibióticos, en especial los macrólidos, como la claritromicina, que a través de su metabolito activo, la 14(R)-hidroxi-claritromicina, bloquea la I_{Kr} , prolongando el QT. (1)

Este fármaco es utilizado frecuentemente para el tratamiento de infecciones respiratorias, no obstante, es poco conocida su asociación con riesgo de muerte súbita y muerte cardiovascular (2), evidenciándose esto en el poco número de casos reportados en la actualidad.

Sin embargo, en estudios observacionales existe un incremento de muerte súbita cardíaca y muerte cardiovascular asociada a macrólidos, en especial en pacientes con riesgo cardiovascular basal elevado. (3)

La existencia de anomalías cardíacas, así como la edad avanzada y el sexo femenino favorecería la aparición de arritmias. (4)

Se han descrito diversos polimorfismos en la población, distribuidos en prácticamente todos los genes asociados al SQT1, como el K897T (HERG), con una frecuencia en la población de hasta un 15%, que no solo se ha asociado con susceptibilidad a determinados fármacos, sino que también favorece al efecto patogénico de mutaciones en el mismo gen. (5)

En un estudio poblacional utilizando como fuente de datos un registro nacional de más de 3.300.000 individuos incluidos en el período de 1997-2011 se identificaron un total de 160.297 pacientes tratados con claritromicina. El número total de muerte cardíaca en este grupo fue de 18. La claritromicina incrementó significativamente el riesgo de muerte cardíaca durante el período de uso del antibiótico (RR 2.07, 95% de IC 1.28 a 3.35). (6)

En términos absolutos, el incremento de riesgo estimado fue de 37 muertes por 1.000.000 de pacientes tratados (95% de IC 4 a 90).

En nuestra paciente la clara relación temporal de la prolongación del intervalo QTc y la inducción de arritmia dentro de las 72 hs del inicio del tratamiento, el desarrollo de taquicardia ventricular y la normalización progresiva del ECG tras la retirada del mismo hacen pensar en dicho fármaco como factor desencadenante.

En conclusión, aunque no existan todavía datos suficientes para que la prescripción de este fármaco sea modificada, la presencia de factores de riesgo debería ser tenida en cuenta a la hora de indicar tratamiento con claritromicina.

Declaración de conflicto de intereses

Los autores declaran que no poseen conflicto de intereses.

(Véanse formularios de conflicto de intereses de los autores en la web/ Material suplementario)

Sofía Di Mattia, Sebastián Garraza, Yanina Simón, Pablo Brussa
Sanatorio Mayo, Santa Fe, Argentina -
e-mail: sofidimatt@hotmail.com

BIBLIOGRAFÍA

1. Lanzotti M, Citta N. Síndrome de QT Largo Adquirido "Torsade de Pointes". *Fed Argent Cardiol* 2003;2-3. <http://www.fac.org.ar/tcv/llave/c312/lazotti.htm>
2. Chang NL, Shan P, Bikkina M, Shamon F. Clarithromycin-induced Torsade de Pointes. *Am J Ther* 2016;23:e955-6. <http://doi.org/f8n7tz>
3. Ray WA, Murray KT, Hall K, Arbogast PG, Stein CM. Azithromycin and the risk of cardiovascular death. *N Engl J Med* 2012;366:1881-90. <http://doi.org/f3xwvj>
4. Vieweg WV, Hancox JC, Hasnain M, Koneru JN, Gysel M, Baranchuk A. Clarithromycin, QTc interval prolongation and torsades de pointes: the need to study case reports.. *The Adv Infect Dis* 2013;1:121-38. <http://doi.org/c4dd>
5. Medeiros-Domingo A, Iturralde-Torres P, Ackerman MJ. Clínica y genética en el síndrome de QT largo. *Rev Esp Cardiol* 2007;60:739-52. <http://doi.org/drhrnz>
6. Svanstrom H, Pasternak B, Hviid A. Use of clarithromycin and roxithromycin and risk of cardiac death: cohort study. *Br Med J* 2014;394:g4930. <http://doi.org/gb3snm>

Mixoma auricular como causa de infarto agudo de miocardio

Los tumores cardiacos primarios son extremadamente raros y a menudo asintomáticos, su incidencia es de 0.0017% a 0.28%, (1) siendo los mixomas auriculares los tumores cardiacos primarios benignos los más comunes y su localización predominantemente es en el atrio izquierdo. La prevalencia es mayor en mujeres y generalmente se diagnostican en la sexta década de vida. (1-2) Se describen dos tipos de mixomas según sus características morfológicas: los del tipo 1 son lisos y redondeados, de consistencia compacta; mientras que los del tipo 2 son papilares y de consistencia frágil por lo que son susceptibles de embolizar. El 30% de los mixomas se manifiesta por síntomas y signos de embolización sistémica en el territorio de cualquier arteria periférica; en realidad es el trombo suprayacente localizado en la superficie del tumor el que emboliza más que el propio tumor, aunque en los mixomas del tipo 2 si puede presentarse este fenómeno. El riesgo de embolización aumenta en tumores de menos de 4,5 cm, sobre todo hacia el sistema nervioso central y la retina. (2) El embolismo coronario es poco común pero se han reportado casos aislados de cardiopatía isquémica secundaria a este fenómeno, en presencia de un mixoma. A continuación, describimos un caso de mixoma atrial izquierdo que presentó un infarto agudo de miocardio con elevación del ST de cara inferior.




Fig. 1. Taquicardia ventricular polimorfa no sostenida constatada por monitor

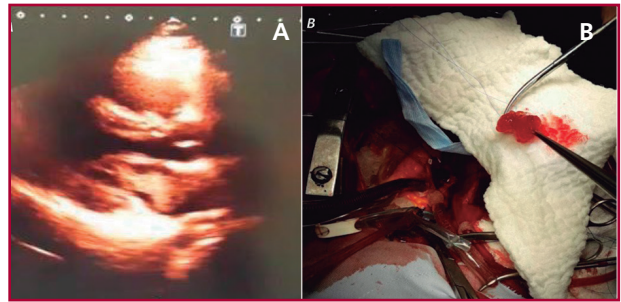


Fig. 2. A. Ecocardiograma transtorácico que muestra imagen de masa intraauricular sugestiva de mixoma. B. Imagen de mixoma extraído quirúrgicamente.

Se trata de una paciente (género femenino), de 24 años de edad, sin antecedentes cardiovasculares, que presentó dolor torácico anginoso típico después de realizar esfuerzo físico de moderada intensidad. Acude a otro centro hospitalario donde le realizan un electrocardiograma en el que se evidencia lesión subepicárdica en la pared inferior, por lo que es transferida a nuestro hospital 14 horas después del inicio del dolor. Recibimos una paciente asintomática, hemodinámicamente estable, con signos electrocardiográficos de necrosis inferior y elevación de troponinas. Catalogada como un infarto inferior con elevación del ST evolucionado, se realizó una coronariografía en la que se evidenció arterias coronarias normales. En un ecocardiograma se reportó la presencia de mixoma atrial izquierdo, insertado en el septum interauricular con protrusión hacia la cavidad ventricular izquierda. Los resultados de su perfil lipídico, marcadores para colagenopatías y trombofilia fueron negativos. Fue derivada a cirugía cardiaca para resección del mixoma; se realiza excéresis de masa mixomatosa de 6 × 3,5 cm adosada a la pared inferior de la aurícula izquierda y el septum interauricular. Estudio histopatológico confirmó el diagnóstico de mixoma auricular de superficie irregular.

La embolización coronaria como complicación de un mixoma es extremadamente rara, apenas tiene una incidencia del 0,06%, (3) debido a la unión en ángulo recto de las aberturas coronarias dentro de la raíz aórtica, la protección de las coronarias por las cúspides de la válvula aórtica y el pequeño diámetro de los senos coronarios. (4) No hay relación con la edad o el género. En el 48,8% de pacientes con síndrome coronario secundario a embolismo por mixoma, las arterias coronarias son reportadas como normales, sobre todo en pacientes jóvenes. Este hallazgo se ha relacionado con recanalización espontánea, aunque no está claro su mecanismo. (4-5) En el 43,2% de casos reportados la pared inferior ha sido la afectada. (5) Para el diagnóstico de mixoma el mejor estudio es el ecocardiograma transtorácico. (6) En el caso presentado, la paciente es joven, sin factores de riesgo cardiovascular, con evidencia de un infarto con ST elevado, de pared inferior y con