

# Valor de la ecografía abdominal en el diagnóstico de apendicitis aguda

## Value of abdominal ultrasound in the diagnosis of acute appendicitis

Nicolás M Tarigo , Gabriel Swarztmann , Daniel A González 

Cooperativa Médica de Florida. Florida. Uruguay

Los autores declaran no tener conflictos de interés.  
*Conflicts of interest*  
None declared.

Correspondencia  
*Correspondence:*  
Nicolás M. Tarigo  
E-mail:  
ntarigo@gmail.com

### RESUMEN

**Antecedentes:** la apendicitis aguda es una de las causas más frecuentes de consulta y cirugía en los servicios de urgencia. Su diagnóstico en algunos casos continúa siendo difícil.

**Objetivo:** valorar el rendimiento de la ecografía abdominal en el diagnóstico de apendicitis aguda en un centro asistencial de salud de tercer nivel.

**Material y métodos:** se realizó un estudio de prueba diagnóstica, retrospectivo y longitudinal. La población consistió en 113 pacientes, con una media de edad de 24 años (rango 3-90), que consultaron por dolor en fosa iliaca derecha, a los cuales se les realizó ecografía abdominal y se pudo realizar su seguimiento hasta contar con resultado de anatomía patológica, entre febrero 2016 y febrero 2018. Se analizó la sensibilidad, la especificidad, el valor predictivo positivo y el valor predictivo negativo de la ecografía abdominal en el diagnóstico de apendicitis aguda.

**Resultados:** la ecografía fue positiva para el diagnóstico de apendicitis en 32 pacientes (28,3%) y fue negativa en 81 pacientes (71,7%). Fueron operados 53 pacientes (46,9%); en 44 (38,9%) de estos se constató la enfermedad; en 9 pacientes (7,96%) el apéndice estaba sano, y entre estos pacientes, la ecografía había sido negativa para apendicitis. La sensibilidad fue del 68,1% y especificidad del 97,1%, el valor predictivo positivo de 93,7% y el valor predictivo negativo de 82,7%, presentando un 6,3% de falsos positivos y un 17,2% de falsos negativos.

**Conclusión:** los resultados obtenidos son coincidentes con los de la literatura internacional, y confirman que la ecografía es un estudio útil para el diagnóstico de apendicitis aguda.

■ **Palabras clave:** apendicitis, ecografía, diagnóstico.

### ABSTRACT

**Background:** Acute appendicitis is one of the most common reasons for emergency departments visits and emergency surgery. In some cases, its diagnosis is still difficult.

**Objective:** The aim of this study was to evaluate the performance of abdominal ultrasound in the diagnosis of acute appendicitis in a tertiary health care center.

**Material and methods:** We conducted longitudinal study to evaluate the performance of a diagnostic test using data retrospectively collected. The population was made up of 113 patients [mean age: 24 years (range 3-90)], who consulted for pain in the right iliac fossa, underwent abdominal ultrasound and could be followed up until the results of the pathological examination were available between February 2016 and February 2018. The analysis included sensitivity, specificity, positive predictive value and negative predictive value of ultrasound for the diagnosis of acute appendicitis.

**Results:** Ultrasound was positive for the diagnosis of appendicitis in 32 patients (28.3%) and was negative in 81 patients (71.7%). Fifty-three patients (46.9%) underwent surgery; 44 (38.9%) had confirmed appendicitis while the appendix was healthy in 9 patients (7.96%), and among these patients, the ultrasound had been negative for appendicitis. Sensitivity was 68.1%, specificity 97.1%, the positive predictive value was 93.7% and the negative predictive value 82.7%, with a false positive rate of 6.3% and a false negative rate of 17.2%.

**Conclusion:** The results obtained coincide with those of the international literature and confirm that ultrasound is a useful tool for the diagnosis of acute appendicitis.

■ **Keywords:** appendicitis, ultrasound, diagnosis.

Recibido | Received  
xxx  
Aceptado | Accepted  
xxx

ID ORCID: Nicolás M. Tarigo, 0000-0002-0807-5539; Gabriel Swarztmann, 0003-3035-1074; Daniel A González, 0000-0003-3916-9201.

## Introducción

El dolor abdominal agudo es una causa frecuente de consulta en los departamentos de emergencia; por su parte, la apendicitis aguda constituye la causa más común de dolor en hemiabdomen inferior y el diagnóstico más frecuente en pacientes jóvenes ingresados en emergencia por cuadro agudo de abdomen<sup>1</sup>.

La apendicectomía es uno de los procedimientos más comúnmente realizados por los cirujanos generales<sup>2,3</sup>.

El riesgo de desarrollar apendicitis en el transcurso de la vida alcanza un 7% aproximadamente, pero es infrecuente en los extremos de la vida, con un pico de incidencia máximo entre en los 15 y 30 años, predominando en el sexo masculino<sup>4</sup>.

La apendicitis aguda, a pesar de ser la primera causa de abdomen agudo, continúa siendo difícil de diagnosticar en algunos casos, sobre todo en aquellos en que no se presenta con síntomas característicos. Esta dificultad ocasiona retraso en el diagnóstico y por lo tanto en el tratamiento, aumentando la morbimortalidad<sup>5,2</sup>.

Los estudios de imagen más comúnmente utilizados en los casos de sospecha de apendicitis aguda son la ecografía abdominal, la tomografía computarizada y la resonancia magnética<sup>6</sup>.

En los casos en que existen dudas diagnósticas, la ecografía abdominal es una herramienta útil, accesible, repetible, de bajo costo, fácil realización, que se toma en la cama del paciente; se ha comprobado que es altamente específica y sensible y ha demostrado ser costo-efectiva<sup>2,7</sup>.

Los hallazgos descriptos en la literatura sugestivos de apendicitis son apéndice con un diámetro transversal mayor de 6 mm, engrosamiento de la pared, pared no compresible y grasa hiperecogénica periapendicular<sup>8</sup>.

La desventaja de la ecografía es que se trata de un estudio dependiente del operador y cuya sensibilidad y especificidad pueden variar según el técnico<sup>9</sup>.

En los casos en que la ecografía abdominal no sea concluyente, la tomografía computarizada es el estudio para considerar, pero tiene como desventaja que no estar disponible en algunos centros, es ionizante y puede producir efectos secundarios por el uso de medio de contraste, retrasando muchas veces el inicio en el tratamiento<sup>6,8</sup>.

Tradicionalmente se ha descrito que el diagnóstico y la cirugía tempranos son fundamentales para evitar ciertas complicaciones, como abscesos, peritonitis y sepsis; a su vez, las apendicectomías en blanco o negativas no están exentas de complicaciones, de ahí el valor de los estudios de imagen<sup>8</sup>.

El uso de estudios de imagen ha demostrado favorecer, además, una reducción en la frecuencia de apendicectomías innecesarias y apendicitis evolucionadas, mejorando por lo tanto los protocolos diagnósticos y la calidad asistencial<sup>9,10</sup>.

El objetivo de este trabajo fue valorar el rendimiento de la ecografía abdominal en el diagnóstico de apendicitis aguda en un centro asistencial de salud de tercer nivel de atención.

## Material y métodos

Se llevó a cabo un estudio de prueba diagnóstica, cuyos datos fueron recogidos en forma retrospectiva y longitudinal.

La población estuvo constituida por los pacientes que consultaron por dolor en fosa ilíaca derecha de entre 3 y 90 años y presentaban un cuadro clínico típico de apendicitis aguda y aquellos en los cuales, si bien el cuadro no era típico, existía la sospecha de apendicitis aguda. A todos se les realizó ecografía abdominal y fueron seguidos hasta contar con resultado de anatomía patológica, en el período febrero de 2016 hasta febrero de 2018.

Se excluyeron los casos de pacientes con dolor en fosa ilíaca derecha, pero no sospechosos de apendicitis, pacientes con apendicectomía previa, así como los cuadros sospechosos a los que no se les realizó ecografía abdominal y aquellos que fueron operados sin ecografía previa.

La ecografía fue realizada por un especialista en imagenología entrenado, especialmente, en valoración de cuadros dolorosos de fosa ilíaca derecha.

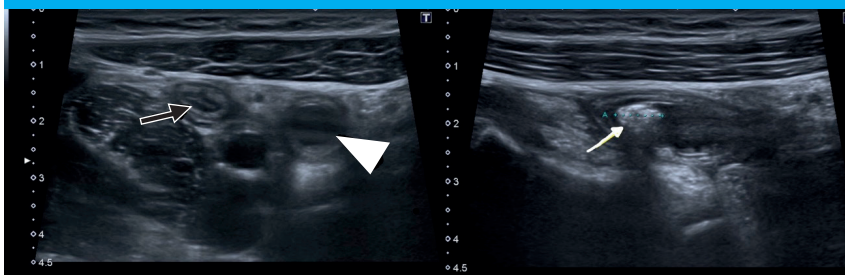
Se consideraron criterios de diagnóstico ecográfico de apendicitis cuando se cumplió al menos uno de los siguientes criterios: apéndice engrosado con diámetro mayor de 6 mm, apendicolito, ausencia de compresibilidad e inflamación de la grasa periapendicular (Fig. 1). Se consideraron como hallazgos negativos: no visualización del apéndice, apéndice visible y compresible, apéndice con diámetro menor de 6 mm.

Aquellos con diagnóstico clínico y ecográfico de apendicitis fueron operados. Aquellos con cuadros dudosos y ecografía sin elementos sugestivos de ésta, fueron mantenidos en observación. En los que persistió la sintomatología se optó por la cirugía. En todos los casos operados se contó con el resultado del estudio anatomopatológico.

Se utilizaron mediana y rango intercuartílico para la descripción de datos cuantitativos continuos. Se analizó la sensibilidad, especificidad, así como el valor predictivo positivo y el valor predictivo negativo de la ecografía abdominal en el diagnóstico de apendicitis aguda.

Para el análisis de estos datos cualitativos, que buscan la presencia o ausencia de la enfermedad y resultado positivo o negativo de la ecografía, se utilizaron tablas de doble entrada. Se empleó la prueba de  $\chi^2$  para comparación de proporciones. Se consideró estadísticamente significativo un valor  $p < 0,05$ . Se utilizó software Open Epi®, Emory University.

■ FIGURA 1



Secuencia ecográfica modo B con sonda lineal, donde se ve la base del apéndice cecal normal (flecha negra) y apéndice inflamado no compresible (punta de flecha) en sentido distal a apendicolito (flecha blanca).

## Resultados

Se analizaron 113 pacientes, de los cuales 63 (55,8%) eran de sexo femenino y 50 (44,2%) de sexo masculino. La mediana de edad fue 19 años (RIQ 12-30) con una edad mínima de 3 años y una máxima de 90 años.

La ecografía fue positiva para el diagnóstico de apendicitis en 32 pacientes (28,3%) y fue negativa en 81 pacientes (71,7%).

De los pacientes con ecografía positiva, fueron operados 30 pacientes (93,7%) y fue confirmada la enfermedad por anatomía patológica; los 2 pacientes (6,3%) restantes no fueron operados (Tabla 1).

De los pacientes con ecografía negativa se operaron 23 (28,4%), en los cuales se confirmó la enfermedad en 14 (17,2%).

Fueron operados 53 pacientes (46,9%); en 44 (38,9%) de estos se constató la enfermedad; en 9 pacientes (7,96%) el apéndice estaba sano, y entre estos pacientes, la ecografía había sido negativa para apendicitis. (Tabla 2)

De los 44 pacientes que presentaron apendicitis, 35 presentaron una apendicitis edematosa, 5 flemonosa, 3 gangrenosa y en 1 se constató un plastrón apendicular.

Según el estadio anatomopatológico de la enfermedad, la ecografía fue positiva en 26 pacientes que presentaron edematosa, 3 en la etapa flemonosa, todos negativos en la gangrenosa y positiva en el plastrón apendicular. No existió variación en la sensibilidad según el estadio anatomopatológico.

Los valores de rendimiento diagnóstico de la ecografía en esta serie pueden observarse en la Tabla 3.

Se tomó como cifra de referencia para el cálculo del VPP/VPN la prevalencia global a nivel mundial que asciende al 8%. Con dicho ajuste, el valor predictivo positivo desciende a 66,3%.

La ecografía presentó, además, un 6,3% (2/32) de falsos positivos y un 17,2% (14/113) de falsos negativos.

■ TABLA 1

Tabla de contingencia que muestra los resultados de la ecografía en 113 pacientes según el diagnóstico de apendicitis.

|                    | Apendicitis |      | No apendicitis |      | Total |
|--------------------|-------------|------|----------------|------|-------|
|                    | n           | %    | n              | %    |       |
| Ecografía positiva | 30          | 68,1 | 2              | 2,9  | 32    |
| Ecografía negativa | 14          | 32,9 | 67             | 97,1 | 81    |
| Total              | 44          | 100  | 69             | 100  | 113   |

■ TABLA 2

Tabla de contingencia que muestra los resultados de la ecografía en los 53 pacientes operados.

|                    | Apendicitis | No apendicitis | Total |
|--------------------|-------------|----------------|-------|
| Ecografía positiva | 30          |                | 30    |
| Ecografía negativa | 14          | 9              | 23    |
| Total              | 44          | 9              | 53    |

■ TABLA 3

Rendimiento de la técnica diagnóstica ecografía para detectar apendicitis

|                           | Valor | IC 95%      |
|---------------------------|-------|-------------|
| Sensibilidad              | 68,18 | 53,44-80,00 |
| Especificidad             | 97,1  | 90,03-99,2  |
| Valor predictivo positivo | 93,75 | 79,85-98,27 |
| Valor predictivo negativo | 82,72 | 73,05-89,42 |

IC: intervalo de confianza.

## Discusión

El diagnóstico de apendicitis aguda continúa planteando dificultades para los cirujanos en los Servicios de Urgencia, a pesar del incremento en el número de pruebas diagnósticas, especialmente de imagen que pueden realizarse, y sobre todo en los casos en que el examen físico y el laboratorio no son concluyentes<sup>5</sup>.

Actualmente, el uso de pruebas de imagen se ha convertido en una gran ayuda para el diagnóstico de apendicitis aguda y se ha visto una gran reducción en el número de apendicectomías en blanco así como también de apendicitis complicadas, lo que mejora los indicadores en la calidad asistencial<sup>8,11</sup>.

La estrategia en el uso de imágenes puede ser debatible; en algunos centros se utiliza la ecografía como primer estudio de imagen en cuadros sospechosos de apendicitis, mientras que en otros se utiliza directamente la tomografía<sup>12</sup>. La ecografía continúa siendo un estudio muy útil en el diagnóstico de pacientes con sospecha de apendicitis; cuenta con una sensibilidad entre 59 y 96 % y especificidad entre 83 y 98%, teniendo la ventaja además de su alta disponibilidad y bajo costo<sup>13</sup>.

Los resultados obtenidos en el presente estudio en cuanto a la sensibilidad y especificidad son similares a los publicados en la literatura extranjera; en la sensibilidad se encuentra el rendimiento más bajo debido al intervalo de confianza amplio que presenta en nuestra serie. Los valores predictivos positivo y negativo también están acordes con la literatura, pero vemos que disminuyen su valor si los ajustamos a la prevalencia de la enfermedad en este caso a nivel mundial.

Se ha visto, además, según recomendaciones en guías internacionales, que realizando una correcta combinación entre los hallazgos ecográficos y la valoración clínica y humoral puede aumentar sig-

nificativamente la sensibilidad y especificidad de la ecografía<sup>14</sup>. Esto disminuye la necesidad del uso de la tomografía.

Es de destacar que la ecografía constituye el primer estudio de imagen para solicitar en población pediátrica, y tiene una sensibilidad y especificidad similar a la descrita para los adultos. A su vez, algunos estudios, en un esfuerzo por tratar de evitar el uso de la tomografía en niños y/o la admisión hospitalaria innecesaria, han demostrado y descripto la presencia de signos secundarios de apendicitis que pueden ayudar en el diagnóstico, como la presencia de líquido en región cecoapendicular, líquido libre, engrosamiento de grasa periapendicular, congestión de asas delgadas y adenopatías<sup>15</sup>. Un diagnóstico y tratamiento oportuno son las mejores herramientas para obtener buenos resultados en la población pediátrica también<sup>16</sup>.

La utilidad de la ecografía también se ha demostrado en pacientes ancianos en quienes puede existir mayor dificultad para reconocer el cuadro de apendicitis aguda<sup>17</sup>.

La sensibilidad para el diagnóstico de apendicitis aguda ante la presencia de signos secundarios ronda alrededor del 40% y la especificidad del 90%<sup>18</sup>.

Si bien antes se consideraba que el diagnóstico de apendicitis era clínico, con el tiempo se ha demostrado la utilidad de los estudios de imagen en cuanto al diagnóstico, disminuyendo por tanto el número de apendicectomías negativas, sobre todo en los pacientes que presentan un cuadro dudoso o atípico<sup>19,20</sup>.

Como conclusión podemos afirmar que la ecografía abdominal constituye un estudio útil que puede asistir al diagnóstico de apendicitis en casos dudosos y ayudar en la toma de decisiones. Asimismo, constituye un complemento útil del examen clínico y puede desempeñar un papel relevante en aquellos cuadros con clínica dudosa, pero sospechosa de apendicitis.

## ■ ENGLISH VERSION

### Introduction

Acute abdominal pain is a common reason for emergency department visits. Acute appendicitis constitutes the most common cause of lower abdominal pain and the most common diagnosis made in young patients admitted to the emergency department with an acute abdomen<sup>1</sup>.

Appendectomy is one of the most common procedures performed by general surgeons<sup>2,3</sup>.

The lifetime risk of developing appendicitis is approximately 7%, but it is relatively rare at the extremes of age with a peak incidence between 15 and 30 years, mainly in men<sup>4</sup>.

Despite acute appendicitis is the leading cause of acute abdomen, its diagnosis is still difficult in some cases, particularly in those without typical symptoms.

This difficulty causes delay in both diagnosis and treatment, increasing morbidity and mortality<sup>5,2</sup>.

The imaging tests most commonly used in cases of suspected acute appendicitis are abdominal ultrasound, computed tomography scan and magnetic resonance imaging<sup>6</sup>.

In case of diagnostic uncertainty abdominal ultrasound is a useful, accessible, reproducible, affordable, and low-cost bedside tool, easy to perform, with high specificity, sensitivity and cost-effectiveness<sup>2,7</sup>.

The findings suggestive of appendicitis described in the literature include an appendix with a maximum transverse diameter exceeding 6 mm, wall thickening, non-compressibility and hyperechogenic periappendiceal fat<sup>8</sup>.

The fact that ultrasound is an operator

dependent technique and its sensitivity and specificity may vary according to the operator is the disadvantage of the method<sup>9</sup>.

When abdominal ultrasound is inconclusive, computed tomography should be considered, but its disadvantage is that it is not available in some centers, uses radiation and can produce side effects caused by contrast agent which may delay the start of treatment<sup>6,8</sup>.

Traditionally, early diagnosis and surgery have been described as fundamental strategies to avoid certain complications, such as abscesses, peritonitis and sepsis. In turn, imaging tests are important because negative appendectomies are not free of complications<sup>8</sup>.

Imaging tests have also demonstrated a reduction in the frequency of unnecessary appendectomies and appendicitis progression, thus improving the diagnostic protocols and the quality of care<sup>9,10</sup>.

The aim of this study was to evaluate the performance of abdominal ultrasound in the diagnosis of acute appendicitis in a tertiary health care center.

## Material and methods

We conducted longitudinal study to evaluate the performance of a diagnostic test using data retrospectively collected.

The population was made up of patients between 3 and 90 years who consulted due to pain in the right iliac fossa and presented a typical clinical picture of acute appendicitis or an atypical presentation suggestive of acute appendicitis. All the patients underwent abdominal ultrasound and were followed up until the results of the pathological examination were available, in the period between February 2016 and February 2018.

We excluded patients with pain in the right iliac fossa without suspicious for appendicitis, previous appendectomy, those with suspicious symptoms who did not undergo abdominal ultrasound and those who underwent surgery without undergoing previous ultrasound.

The ultrasound was performed by a specialist in diagnostic imaging particularly trained in the assessment of right iliac fossa pain.

Appendicitis was diagnosed by ultrasound when at least one of the following criteria was met: thickening of appendiceal wall with a diameter > 6 mm, appendicolith, non-compressibility and inflammation of the periappendicular fat (Fig. 1). The following were considered negative findings: failure to visualize the appendix, a visible and compressible appendix, and appendix diameter < 6 mm.

Patients with clinical and ultrasound diagnostic criteria of appendicitis underwent surgery. Those with equivocal presentation and absence of ultrasound

findings suggestive of appendicitis were kept under observation. Surgery was indicated for those cases with persistent symptoms. The results of the pathological examination were available in all the patients operated on.

Quantitative continuous data were expressed as median and interquartile range. The analysis included sensitivity, specificity, positive predictive value and negative predictive value of ultrasound for the diagnosis of acute appendicitis.

Two-way tables were used to analyze qualitative data of the presence or absence of the disease and positive or negative result of ultrasound. Proportions were compared using the chi-square test. A p value < 0.05 was considered statistically significant. All the calculations were performed using Open Epi<sup>®</sup> software package (Emory University).

## Results

A total of 113 patients were analyzed; 63 (55.8%) were female and 50 (44.2%) were male. Median age was 19 years (IQR 12-30) with a minimum of 3 years and a maximum of 90 years.

Ultrasound was positive for the diagnosis of appendicitis in 32 patients (28.3%) and was negative in 81 patients (71.7%).

Of the patients with positive ultrasound, 30 (93.7%) underwent surgery and the disease was confirmed by pathological examination; the remaining 2 patients (6.3%) did not undergo surgery (Table 1).

Of the patients with negative ultrasound, 23 (28.4%) underwent surgery, and the disease was confirmed in 14 (17.2%).

Fifty-three patients (46.9%) underwent surgery; 44 (38.9%) had confirmed appendicitis while the appendix was healthy in 9 patients (7.96%), and among these patients, the ultrasound had been negative for appendicitis. (Table 2)

Of the 44 patients with appendicitis, 35 were edematous appendicitis, 5 were phlegmonous, 3 were gangrenous and 1 had an appendiceal mass.

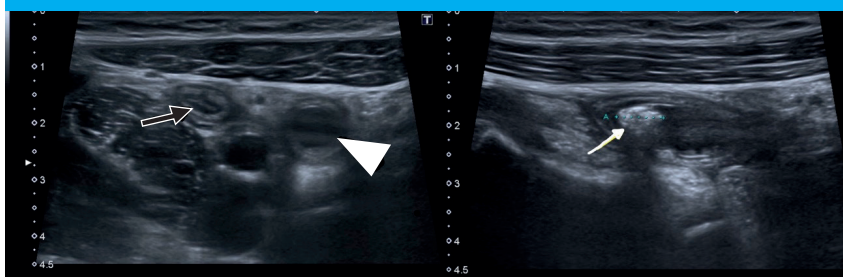
According to the pathological stage of the disease, ultrasound was positive in 26 patients with edematous appendicitis, in 3 with phlegmonous appendicitis, negative in all the patients with gangrenous appendicitis and positive in the appendiceal mass. There were no differences in sensitivity according to the pathological stage.

The diagnostic performance of ultrasound in this series can be seen in Table 3.

The global prevalence of appendicitis is 8% and this value was taken as reference to calculate the PPV/NPV. With such adjustment, the positive predictive value decreases to 66.3%.

In addition, ultrasound the false positive rate was 6.3% (2/32) and the false negative rate was 17.2% (14/113).

■ FIGURE 1



B-mode ultrasound sequence using linear array transducer showing the base of the normal appendix (black arrow) and inflamed appendix that is not compressible (arrowhead) distal to the appendicolith (white arrow).

TABLE 1

Contingency table showing ultrasound findings in 113 patients according to the diagnosis of appendicitis

|                     | Appendicitis |      | No appendicitis |      | Total |
|---------------------|--------------|------|-----------------|------|-------|
|                     | n            | %    | n               | %    |       |
| Positive ultrasound | 30           | 68.1 | 2               | 2.9  | 32    |
| Negative ultrasound | 14           | 32.9 | 67              | 97.1 | 81    |
| Total               | 44           | 100  | 69              | 100  | 113   |

■ TABLE 2

Contingency table showing ultrasound findings in the 53 patients undergoing surgery.

|                     | Appendicitis | No appendicitis | Total |
|---------------------|--------------|-----------------|-------|
| Positive ultrasound | 30           |                 | 30    |
| Negative ultrasound | 14           | 9               | 23    |
| Total               | 44           | 9               | 53    |

■ TABLE 3

Performance of ultrasound to detect appendicitis.

|                           | Value | 95% CI      |
|---------------------------|-------|-------------|
| Sensitivity               | 68.18 | 53.44-80.00 |
| Specificity               | 97.1  | 90.03-99.2  |
| Positive predictive value | 93.75 | 79.85-98.27 |
| Negative predictive value | 82.72 | 73.05-89.42 |

CI: confidence interval.

### Discussion

The diagnosis of acute appendicitis is still a challenge for emergency surgeons despite the increasing number of diagnostic tests, particularly imaging tests in cases where the physical examination and laboratory tests are inconclusive<sup>5</sup>.

Currently, the use of imaging tests has become of great help in the diagnosis of acute appendicitis, resulting in a significant reduction in the number of negative appendectomies and in complicated appendicitis, thus improving quality of care indicators<sup>8,11</sup>.

The strategy for using imaging tests may be controversial; ultrasound is used in some centers as the first imaging test in cases of suspected appendicitis, while others use computed tomography<sup>12</sup>. Ultrasound is still a very useful diagnostic method in patients with suspected appendicitis, with a sensitivity between 59 and 96% and specificity between 83 and 98%, besides the advantage of its high availability and low cost<sup>13</sup>.

The results obtained in the present study in terms of sensitivity and specificity are similar to those published in the international literature; sensitivity has the lowest performance due to the wide confidence interval found in our series. The positive and negative predictive values are also in agreement with the literature, but we observed that their value decreased after adjusting for the worldwide prevalence of the disease.

According to international guidelines, a correct combination of ultrasound findings, clinical indicators and laboratory tests may significantly increase the sensitivity and specificity of ultrasound and reduce the need for computed tomography<sup>14</sup>.

It should be noted that ultrasound is the initial imaging modality in the pediatric population, and its sensitivity and specificity are similar to those described for adults. In an effort to avoid the use of computed tomography in children and/or reduce unnecessary hospitalizations, some studies have demonstrated and described the presence of secondary signs of

appendicitis to help in the diagnosis as fluid collections, free fluid, thickened periappendiceal fat, small bowel loops congestion and abnormal lymph nodes<sup>15</sup>. Timely diagnosis and treatment are the best tools to obtain good outcomes in the pediatric population also<sup>16</sup>.

Ultrasound is also useful in elderly patients in whom the diagnosis of acute appendicitis may be more difficult<sup>17</sup>.

The sensitivity and specificity for the presence of any secondary sign in diagnosing appendicitis are about 40% and 90, respectively<sup>18</sup>.

Although the diagnosis of appendicitis was

previously considered to be clinical, the usefulness of imaging tests for diagnosis has been demonstrated over time, thereby decreasing the number of negative appendectomies, especially in patients with equivocal or atypical symptoms<sup>19,20</sup>.

In conclusion, we may state that abdominal ultrasound is a useful tool that can help in the diagnosis of appendicitis in equivocal cases and contribute to the decision-making process. It also provides additional information to clinical examination and can play a relevant role in those cases with suspected appendicitis and equivocal symptoms.

## Referencias bibliográficas /References

- Di Saverio S, Podda M, De Simone B, Ceresoli M, Augustin G, Gori A, et al. Diagnosis and treatment of acute appendicitis: 2020 update of the WSES Jerusalem guidelines. *World J Emerg Surg*. 2020;15(1):1-42.
- Hawkins CV. Valor del Ultrasonido en el Diagnóstico y Manejo de la Apendicitis Aguda. *Rev Gastroenterol Peru*. 2007;27:259-63.
- Vázquez Ronco MA, Morteruel Arizkuren E, Garca Ojeda E, Mintegui Raso S, Capape Zache S, Benito Fernández J. Rendimiento de la ecografía abdominal en el diagnóstico de apendicitis aguda. *An Pediatr* [Internet]. 2003;58(6):556-61. Disponible en : <http://www.sciencedirect.com/science/article/pii/S1695403303781211>
- Petroianu A. Diagnosis of acute appendicitis. *Int J Surg* [Internet]. 2012;10(3):115-9. Disponible en: <http://dx.doi.org/10.1016/j.ijssu.2012.02.006>
- Karimi E, Aminianfar M, Zarafshani K, Safaie A. The accuracy of emergency physicians in ultrasonographic screening of acute appendicitis; a cross sectional study. *Arch Acad Emerg Med*. 2019;7(1):1-7.
- Gorter RR, Eker HH, Gorter-Stam MAW, Abis GSA, Acharya A, Ankersmit M, et al. Diagnosis and management of acute appendicitis. EAES consensus development conference 2015. *Surg Endosc*. 2016;30(11):4668-90.
- Tomizawa M, Shinozaki F, Hasegawa R, Shirai Y, Motoyoshi Y, Sugiyama T, et al. Abdominal ultrasonography for patients with abdominal pain as a first-line diagnostic imaging modality. *Exp Ther Med*. 2017;13(5):1932-6.
- Depetris MA, Martínez Chamorro E, Ibáñez Sanz L, Albillos Merino JC, Rodríguez Cuellar E, Borruel Nacenta S. The usefulness and positive predictive value of ultrasonography and computed tomography in the diagnosis of acute appendicitis in adults: a retrospective study. *Radiologia*. 2020;64(6):506-15.
- Sammalkorpi HE, Leppäniemi A, Lantto E, Mentula P. Performance of imaging studies in patients with suspected appendicitis after stratification with adult appendicitis score. *World J Emerg Surg*. 2017;12(1):1-8.
- Park JH. Diagnostic imaging utilization in cases of acute appendicitis: Multi-center experience. *J Korean Med Sci*. 2014;29(9):1308-16.
- Rodríguez Cuellar E, Gutiérrez Andreu M, Gómez Rodríguez P, Alcalde Escribano J, De La Cruz Vigo F. Impacto de los métodos de diagnóstico por imagen en la apendicectomía de urgencia. *Rev Calid Asist* [Internet]. 2010;24(4):188-92. Available from: <http://www.sciencedirect.com/science/article/pii/S1134282X10000175>
- Kim MS, Kwon HJ, Kang KA, Do IG, Park HJ, Kim EY, et al. Diagnostic performance and useful findings of ultrasound re-evaluation for patients with equivocal CT features of acute appendicitis. *Br J Radiol*. 2018;91(1082).
- Fortea-Sanchis C, Escrig-Sos J, Forcadell-Comes E. Diagnostic yield of abdominal ultrasonography for the diagnosis of acute appendicitis: A global and subgroup analysis. *Rev Gastroenterol México* (English Ed [Internet]. 2020;85(1):12-7. Available from: <https://doi.org/10.1016/j.rgmex.2018.11.005>
- Yu D, Gu C, Zhang S, Yang H, Yao T. Ultrasound features and the diagnostic strategy of subhepatic appendicitis. *Ann Transl Med*. 2020;8(17):1083.
- Partain KN, Patel AU, Travers C, Short HL, Braithwaite K, Loewen J, et al. Improving ultrasound for appendicitis through standardized reporting of secondary signs. *J Pediatr Surg* [Internet]. 2017;52(8):1273-9. Available from: <https://doi.org/10.1016/j.jpedsurg.2016.11.045>
- Velayos M, Muñoz-Serrano AJ, Estefanía-Fernández K, Sarmiento Caldas MC, Moratilla Lapeña L, López-Santamaría M, et al. Influence of the coronavirus 2 (SARS-Cov-2) pandemic on acute appendicitis. *An Pediatr*. 2020;93(2):118-22.
- Reyes-Cardona MCMB, Meneses-cervantes TCMCA, Sánchez-villanueva MMCG. Utilidad de la ecografía para el diagnóstico de apendicitis atípica. *Rev Sanid Milit Mex*. 2004;58(6):443-6.
- Ross MJ, Liu H, Netherton SJ, Eccles R, Chen PW, Boag G, et al. Outcomes of children with suspected appendicitis and incompletely visualized appendix on ultrasound. *Acad Emerg Med*. 2014;21(5):538-42.
- Del Cura JL, Oleaga L, Grande D, Vela AC, Ibáñez AM. Reliability of diagnostic imaging techniques in suspected acute appendicitis: Proposed diagnostic protocol | Indicación de las técnicas de diagnóstico por la imagen en la sospecha de apendicitis aguda: Propuesta de protocolo diagnóstico. *Radiologia* [Internet]. 2001;43(10):478-89. Disponible en: [http://dx.doi.org/10.1016/S0033-8338\(01\)77023-3](http://dx.doi.org/10.1016/S0033-8338(01)77023-3)
- Dibarboure P, Dibarboure DP, Sciuto P, Machado F, Luis J, Iglesias R. Utilidad de la ecografía abdominal en los cuadros dolorosos agudos de la fosa iliaca derecha con sospecha de apendicitis aguda. Experiencia del Hospital Maciel. *Rev Med Urug*. 2010;26:6-13.