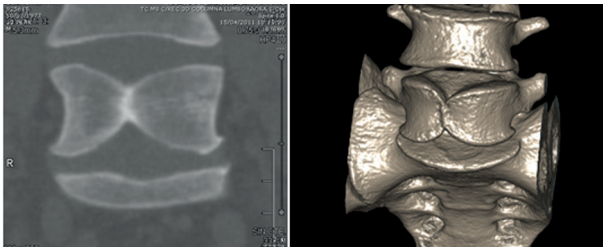


## IMAGINARTE

# Signo de vértebra en mariposa

A. Carolina, S. Lesyk\*, J.P. Biosci y F. Abramzón

Hospital de Trauma y Emergencias «Dr. Federico Abete», Malvinas Argentinas, Provincia de Buenos Aires, Argentina



TC multicorte plano coronal y reconstrucción en ventana ósea 3D donde se observa la vértebra transicional con acúñamiento medial, dando el aspecto de alas de mariposa.



Imagen de una mariposa con sus dos pares de alas membranosas extendidas que evidencia similitud con las imágenes de la tomografía de columna lumbar.

- Falta de fusión de los cuerpos vertebrales, secundaria a la persistencia del tejido notocordal.
- Alteración congénita.
- Puede estar asociado a espina bífida y/o meningocele.
- Ensanchamiento del cuerpo vertebral con la configuración en alas de mariposa.

En la tomografía computada multicorte, plano coronal, y en la reconstrucción 3D en ventana ósea se observa la vértebra transicional en alas de mariposa.

\*Autor para correspondencia.  
Correo electrónico: sonialesyk@gmail.com (S. Lesyk).